

Arbeitsanleitung

Demonstration einer Spontangeburt

Fallvignette

Im Kreißsaal stellt sich die 38-jährige Anna Leopold (G1) vor. Sie hat regelmäßige Wehen und ist 38+4 Wochen schwanger. Die diensthabende Hebamme schreibt ein Kardiotokogramm und erhebt folgenden Befund: Zervix (Cx) verstrichen; Muttermund (MM) 4 cm, zentriert; Fruchtblase (FB) steht; vorangehender Teil (VT) Kopf fest im Beckeneingang (BE).

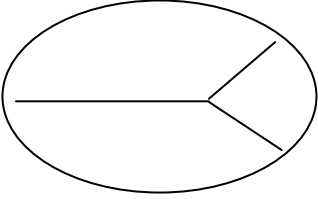
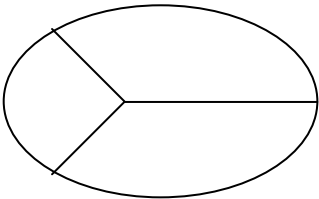
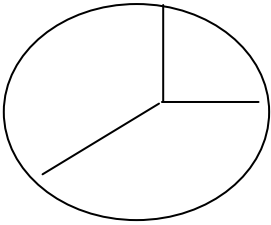
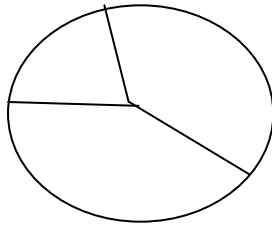
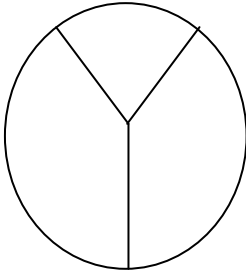
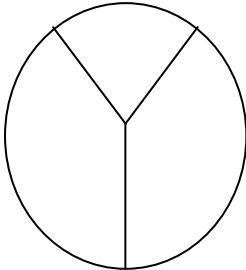
1. Schritt

Einschätzung der geburtshilflichen Situation

- **In welcher Phase der Geburt befindet sich Anna Leopold?**
 - Erläuterung der Phasen einer Geburt (Eröffnungsperiode mit Latenz- und Aktivphase, Austreibung mit Pressperiode, Plazentarperiode)
 - Demonstration unterschiedlicher Zervix- bzw. MM-Befunde am Modell
 - Höhenstand

2. Schritt

Demonstration des Ablaufes der Austreibung bei vollständig eröffnetem Muttermund bis zur Geburt des fetalen Kopfes (I. Schädellage)
<ul style="list-style-type: none"> Beckeneingang (BE): Pfeilnaht quer (im I. Durchmesser), kleine Fontanelle führt links bei 3.00 Uhr
<ul style="list-style-type: none"> Beckenmitte (BM): Pfeilnaht im I. schrägen Durchmesser, kleine Fontanelle führt bei 1.30 Uhr
<ul style="list-style-type: none"> Beckenboden (BB): Pfeilnaht gerade, keine Fontanelle führt bei 12.00 Uhr
<ul style="list-style-type: none"> Geburt des Kopfes über den Damm: Die Beugung geht in eine Steckung über!

Höhenstand	I. Schädellage	II. Schädellage
Beckeneingang	 <p style="margin-top: 5px;">Pfeilnaht quer</p>	 <p style="margin-top: 5px;">Pfeilnaht quer</p>
Beckenmitte	 <p style="margin-top: 5px;">Pfeilnaht im I. Schrägen</p>	 <p style="margin-top: 5px;">Pfeilnaht im II. Schrägen</p>
Beckenausgang	 <p style="margin-top: 5px;">Pfeilnaht gerade</p>	 <p style="margin-top: 5px;">Pfeilnaht gerade</p>

3. Schritt

Leitung der Spontangeburt aus Schädellage (ab Pressperiode)

- Handschuhe anziehen (wenn vorhanden)
- Überprüfung der Lagerung (Steinschnittlage) und Bereitlegen einer Unterlage zur Beckenelevation nach der Kopfentwicklung (Kissen, gefaltete Decke, Handtücher o.ä.)
- Anleitung der Gebärenden zum Pressen
 - Die Gebärende soll ihre Oberschenkel umfassen und adduzieren (Abb. 1)
 - Die Gebärende soll auf dem Höhepunkt der Wehe maximal inspirieren („Wie zum Tauchen“)
 - Die Gebärende soll dann das Kinn auf die Brust nehmen und die Augen schließen (Eine Hilfsperson kann den Hinterkopf der Gebärenden „halten“ bzw. nach vorne drücken)
 - Dann wird mit der Wehe maximal nach unten gepresst („Wie bei hartem Stuhlgang“)
 - Bei nachlassender Kraft: Ausatmen und noch einmal Pressen, so lange die Wehe da ist
 - In der Wehenpause: tief atmen („Bauch aufblasen“)
- Wenn der Kopf „steigt“, beginnt die Endphase der Geburt

CAVE: Beim Pressen darf die Schwangere nicht schreien, die Backen aufblasen oder die Luft wieder herauslassen; die Luft muss im Thorax verbleiben, damit das Pressen effektiv ist!

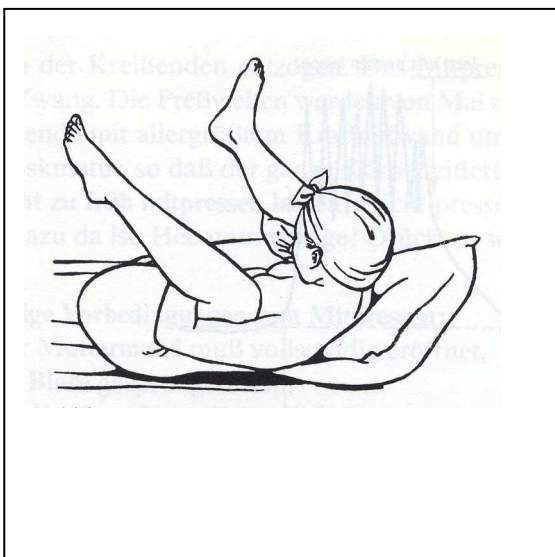

Abb 1:
Pressen ohne Hilfsperson

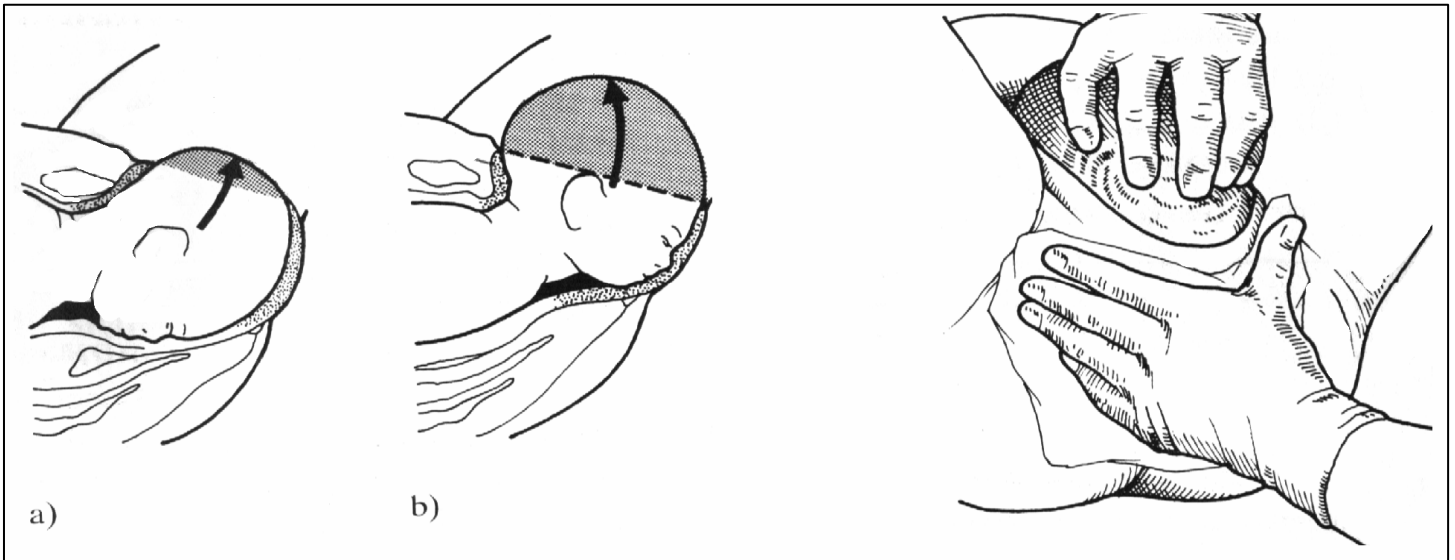


Abb. 2: Entwicklung des Kopfes

4. Schritt

Entwicklung des Kopfes, der Schultern und des Rumpfes

- Eine Hand drückt mit den Fingerspitzen auf den fetalen Kopf
- Die zweite Hand schützt den Damm
- Beide Hände steuern zusammen den langsamen Durchtritt des Kopfes mit gut dosiertem Gegendruck zur Wehenkraft
- Beim Durchtritt wird durch die Deflektion des fetalen Kopfes das Gesicht des Kindes über den Damm geboren (Vordere Hinterhauptslage); der Kopf steht zunächst gerade

CAVE: Die Kräfte, die bei der Geburt wirksam werden, können enorm sein. Unter Umständen ist erheblicher Gegendruck erforderlich, um die Entwicklung des fetalen Gesichtes über den Damm in der gewünschten Art millimeterweise ablaufen zu lassen. „Sektorkorkenphänomen“ unbedingt vermeiden, höchste Dammrissgefahr!

- Beckenhochlagerung (auf Kissen o.ä.)
- Spontane Drehung des Kopfes nach links oder rechts abwarten (Kopf steht dann quer)
- Fetalen Kopf zwischen die flachen Hände nehmen
- Mit der nächsten Wehe:
Entwicklung der vorderen Schulter durch Absenken des Kopfes nach hinten, bis die Schulter unter der Symphyse hervorgetreten ist (Abb. 3)
- Entwicklung der hinteren Schulter durch Anheben des Kopfes nach vorne (Abb. 4)
- Jetzt kann der Rumpf problemlos komplett geboren werden

CAVE: Auch bei der Schulterentwicklung sind schwere Dammverletzungen möglich!

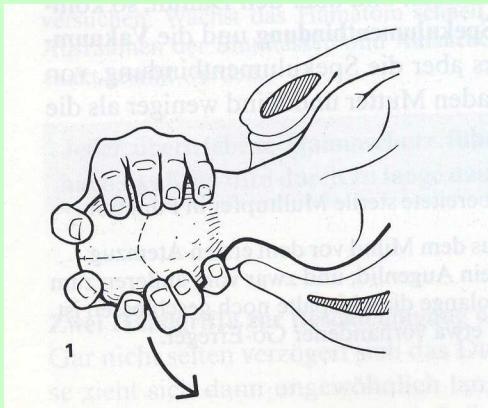


Abb. 3: Entwicklung der vorderen Schulter durch Absenken des fetalen Kopfes

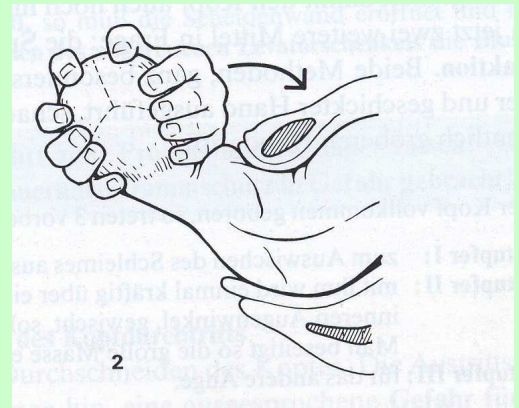


Abb. 4: Entwicklung der hinteren Schulter durch Anheben des fetalen Kopfes

5. Schritt

Erstversorgung des Neugeborenen

- Kind trocken reiben und sofort vor Auskühlung schützen
- Überprüfung der Herzaktion (> 100), des Körpertonus und der Atmung
- Abnabeln zwischen zwei Klemmen o.ä.
- Vitales Kind der Mutter auf den Bauch bzw. an die Brust legen

CAVE: Auskühlung post partum ist das größte Problem! Ein schreiendes Kind muss nicht abgesaugt werden. Schlappe Kinder stimulieren und absaugen, ggf. Sauerstoff vorlegen

6. Schritt

Plazentageburt
<ul style="list-style-type: none"> • Auf Lösungsblutung achten
<ul style="list-style-type: none"> • Bei Lösungsblutung Patientin unter leichtem (!) Zug an der Nabelschnur nochmals pressen lassen. Kommt die Plazenta nicht, kann abgewartet werden. Patientin dabei ständig überwachen.
<ul style="list-style-type: none"> • Nach der Plazentageburt Überprüfung auf Vollständigkeit bzw. Asservierung . Auf mögliche Uterusatonie achten (plötzliche, starke vaginale Blutung bei schlecht kontrahiertem Uterus)!
<ul style="list-style-type: none"> • Sofortmassnahme bei Atonie: manuelle Kompression des Uterus
<ul style="list-style-type: none"> • Stark blutende Geburtsverletzungen (z.B. Dammriss) komprimieren, bis eine chirurgische Versorgung möglich ist
<ul style="list-style-type: none"> • Postpartale Frauen niemals ohne Überwachung lassen

Anhang: APGAR-Score				
Punkte	0	1	2	Apgar-Werte werden 1, 5 und 10 Minuten nach der Geburt erhoben; Bewertung: Apgar 7 bis 10: lebensfrisches Kind Apgar < 7: mehr oder weniger deprimiertes Kind Apgar 0: klinisch totes Kind
Parameter				
Herzschlag	fehlt	<100	>100	
Atmung	fehlt	unregelmäßig	regelmäßig	
Muskeltonus	schlapp	reduziert	voller Tonus	
Reflexe (Absaugen)	fehlen	Grimassieren	Husten, Niesen	
Hautfarbe	blass-blau	Extremitäten blau	Kind rosig	

Erstellt durch:

Wolfgang Frobenius, Schwerpunkt Lehre Frauenklinik

Luisa Segarra, Medizinisches Trainings- und Prüfungszentrum (MTPZ)

Universitätsklinikum Erlangen